

Faculdade Estadual de Educação Física e Fisioterapia de
Jacarezinho

Curso: Fisioterapia

Segmentação Hepática

Disciplina: Anatomia Humana Profº: Luciano
Jacarezinho, Março de 2005

Acadêmicos:

Alice Fugikawa

Fabieli Tiemi

Jose Carlos Nobre

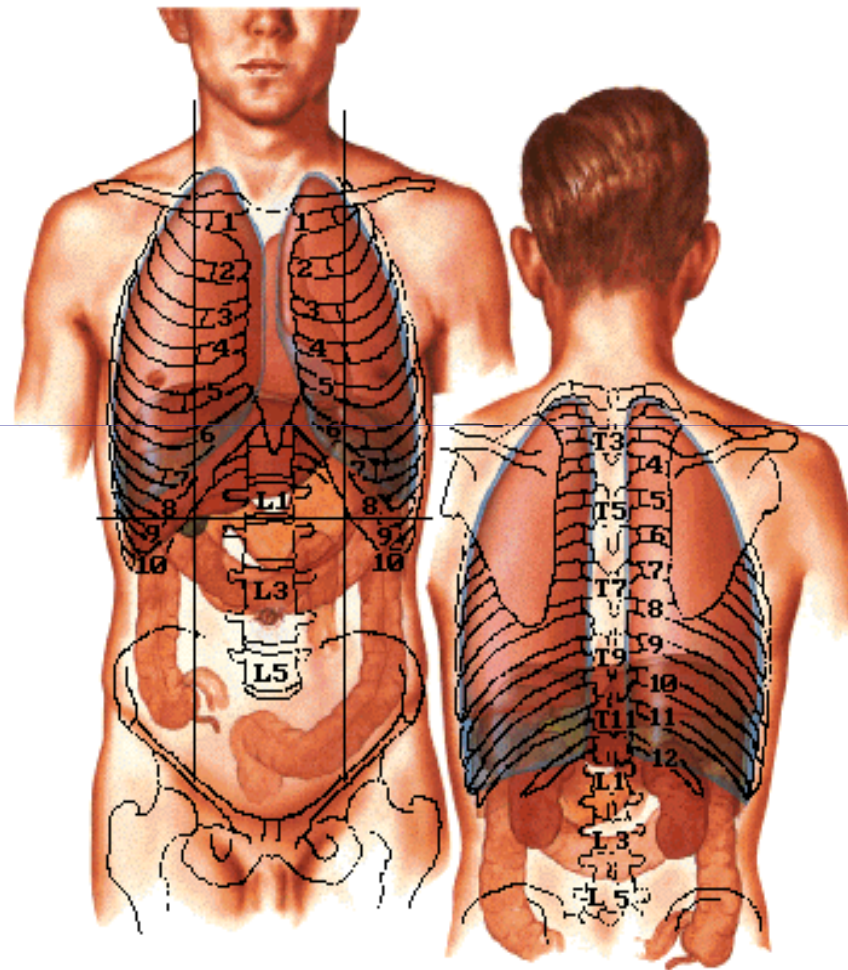
Mariana Campeão

Regiane Justino

Wellington Contiero

Fígado

Topografia do Fígado Vistas Anterior e Posterior



É o maior órgão do corpo humano. Situado no quadrante superior da cavidade abdominal, abaixo do Diafragma e a direita do Estômago, normalmente 2/3 de seu volume estão à direita da linha mediana e 1/3 à esquerda da linha mediana. Pesando cerca de 1,5 Kg.

O Fígado é duplamente revestido pelo peritônio (parietal e visceral) que o fixa e o sustenta. Os recessos hepáticos são o Supra Hepático localizado na porção superior do Fígado e Hepatorenal na porção inferior do Fígado.

Funções Hepáticas

- Integração entre os vários mecanismos energéticos do organismo.
- Armazenar e metabolizar as Vitaminas e Ferro.
- Fazer a síntese das proteínas plasmáticas
- Desintoxicação de toxinas químicas produzidas pelo organismo
- Desintoxicação de toxinas químicas externas ao organismo
- Filtragem mecânica de bactérias
- Controla o equilíbrio hidro-salínico normal.
- Secreção de Bile
- Remove moléculas de glicose do sangue transformando em glicogênio
- Destruição de Hemácias velhas ou anormais

Segmentação Hepática

Morfologicamente, o fígado apresenta quatro lobos, sendo dois maiores e dois menores: direito, esquerdo, quadrado e caudado.

Os dois lobos maiores, direito e esquerdo, são separados pela fissura umbilical na face inferior e pelo ligamento falciforme na face ântero-superior. Entre eles a uma nítida diferença de volume com acentuado predomínio do lobo direito sobre o lobo esquerdo.

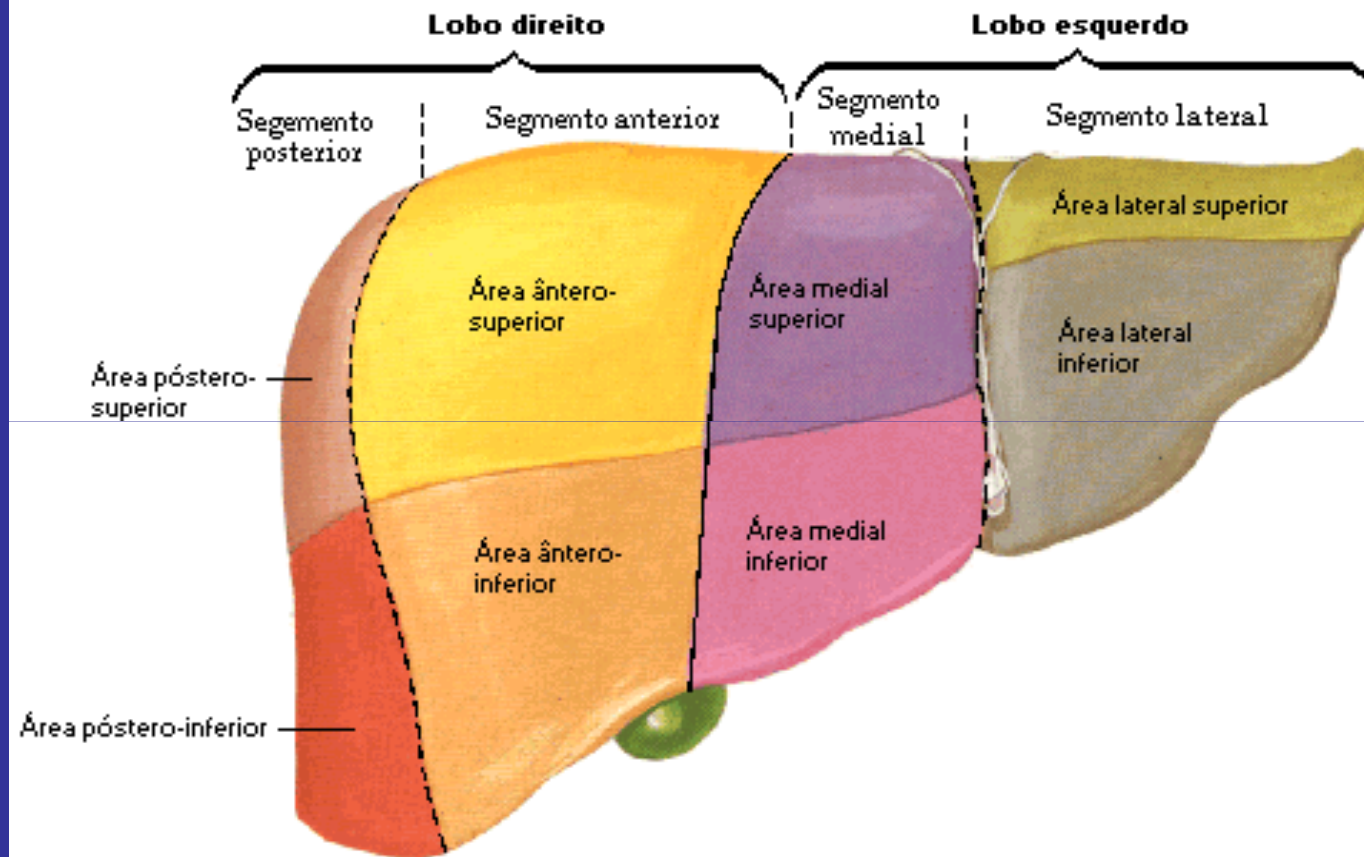
Na face inferior do lobo direito, a fissura transversa ou Hilar, região onde penetra no tecido hepático os ramos da veia porta, da artéria hepática e os ductos biliares, delimita os dois lobos pequenos, um anterior, conhecido com o lobo Quadrado e outro posterior, conhecido como lobo Caudado ou de Spiegel.

Cada lobo é dividido por uma cissura secundária, em dois segmentos: posterior e anterior no lobo direito e medial e lateral no lobo esquerdo. O primeiro, em contato com a cissura principal, e o segundo, com a cissura secundária. Cada um destes territórios é subdividido em dois segmentos, um anterior e outro posterior.

Os segmentos hepáticos são:

Segmentos e Lobos do Fígado

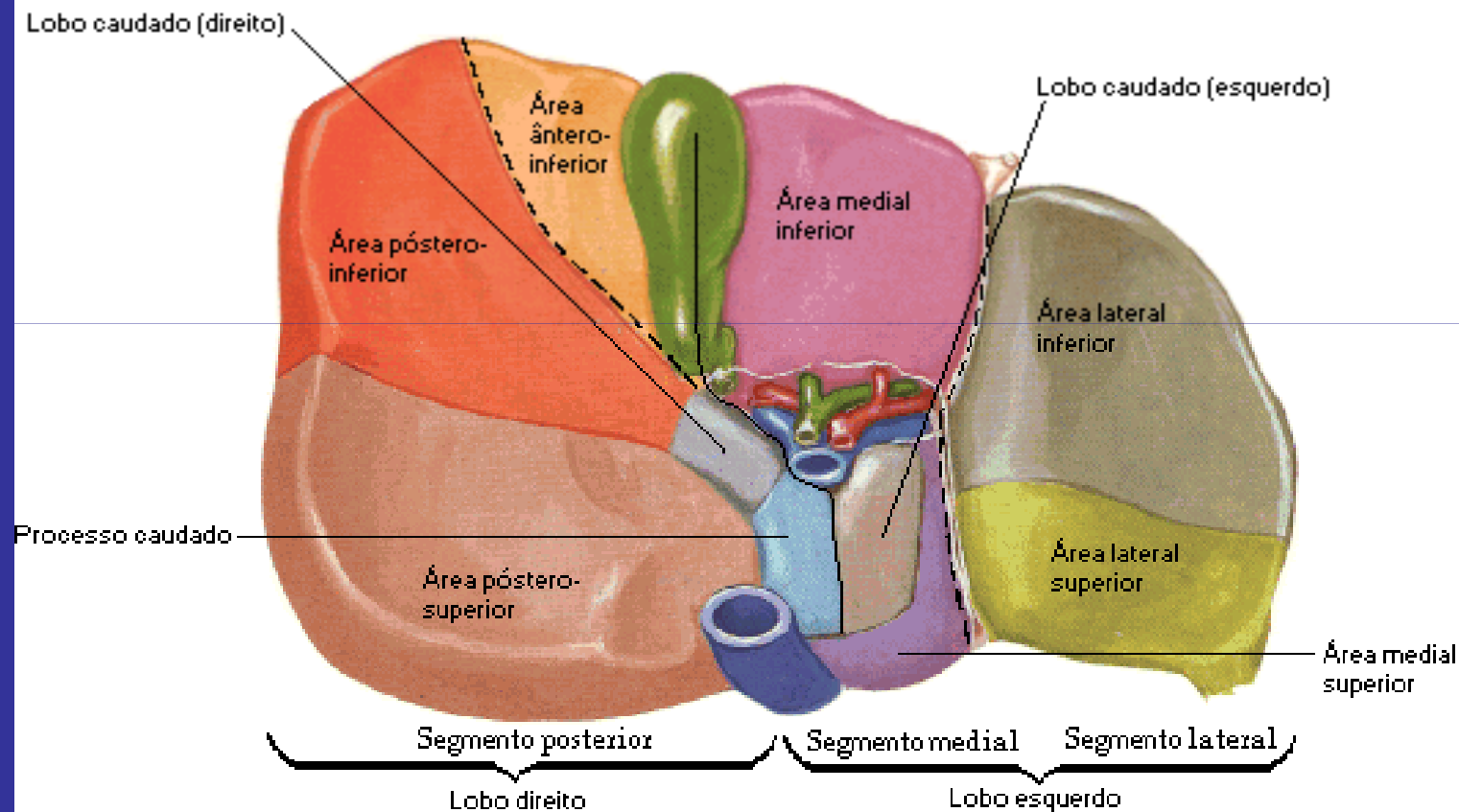
Face Diafragmática



A divisão em segmentos é baseada nas ramificações dos ductos biliares e vasos hepáticos. Não corresponde inteiramente à divisão em lobos

Segmentos e Lobos do Fígado

Face Visceral



A divisão em segmentos é baseada nas ramificações dos ductos biliares e vasos hepáticos. Não corresponde inteiramente à divisão em lobos