

Retinopatia em paciente portador de hepatite C tratado com interferon peguilado e ribavirina: relato de caso

Retinopathy in a patient with hepatitis C treated with pegylated interferon and ribavirin: case report

Marcos Pereira de Ávila¹
 André Moraes Freitas²
 David Leonardo Cruvinel Isaac³
 André Luis de Moura Bastos⁴
 Rafael Valadares Pena⁵

RESUMO

O interferon é uma citocina imunomoduladora utilizada no tratamento de diversas doenças, incluindo infecções crônicas pelo vírus da hepatite C. O interferon peguilado é uma nova forma de interferon, desenvolvida para aumentar o tempo de meia-vida da droga. Uma série de efeitos adversos têm sido associados ao uso do interferon, dentre eles a toxicidade ocular com desenvolvimento de retinopatia. As lesões oculares típicas incluem exsudatos algodinosos e hemorragias retinianas no pólo posterior, particularmente em torno do disco óptico. Descrevemos o caso de paciente tratado com associação de interferon peguilado e ribavirina com diminuição da acuidade visual e quadro oftalmológico compatível com retinopatia associada ao interferon. Quatro semanas após a suspensão do interferon, houve melhora da acuidade visual e diminuição importante das alterações retinianas.

Descritores: Hepatite C/quimioterapia; Interferon alfa-2a/uso terapêutico; Ribavirina/uso terapêutico; Quimioterapia combinada; Retina/efeitos de drogas; Retinite pigmentosa/etiologia; Acuidade visual; Relatos de casos [tipo de publicação]

INTRODUÇÃO

O interferon é uma citocina imunomoduladora, produzida naturalmente por linfócitos em resposta às infecções virais⁽¹⁾. Possui atividade antiviral direta em culturas celulares, propriedades antiangiogênicas e antiproliferativas. Sintetizado, é utilizado, em seus subtipos, no tratamento de diversas doenças incluindo o sarcoma de Kaposi, hemangiomas da infância, melanomas cutâneos, carcinoma renal metastático e infecções crônicas causadas pelo vírus da hepatite C (VHC)⁽²⁻¹⁰⁾.

A infecção causada pelo vírus da hepatite C é responsável, nos Estados Unidos, por aproximadamente 10.000 óbitos a cada ano, sendo ainda a principal causa de transplantes de fígado naquele país⁽¹¹⁾. No Brasil, estima-se que de 3,9 a 7,6 milhões de pessoas estejam infectadas pelo VHC (2,5 a 4,9% da população)⁽¹²⁾.

O uso de interferon constitui, atualmente, a única modalidade terapêutica aprovada pelo FDA americano (Food and Drug Administration) para o tratamento da hepatite C, seja através da sua utilização sob a forma de monoterapia (interferon alfa ou interferon peguilado) ou associada a drogas como a ribavirina. A partir do fim dos anos 90 intensificou-se, no Brasil, a associação entre o interferon e a ribavirina no tratamento da infecção crônica pelo VHC, inclusive com distribuição gratuita da medicação em determinadas regiões do país⁽¹³⁾.

Diversos estudos demonstraram efeitos colaterais associados ao uso de interferon, dentre eles alterações oculares, sobretudo retinianas⁽¹⁴⁻¹⁹⁾.

Trabalho realizado no Centro Brasileiro de Cirurgia de Olhos - CBCO, Goiânia (GO) - Brasil.

¹ Professor, Doutor e Chefe do Serviço de Oftalmologia da Faculdade de Medicina da Universidade Federal de Goiás - UFG - Goiânia (GO) - Brasil. Chefe do Centro de Referência em Oftalmologia - CEROF, da UFG - Goiânia (GO) - Brasil e Chefe do Departamento de Retina do CBCO - Goiânia (GO) - Brasil.

² Oftalmologista, fellow do Departamento de Retina do CBCO - Goiânia (GO) - Brasil.

³ Oftalmologista do Centro Brasileiro de Cirurgia de Olhos - CBCO - Goiânia (GO) - Brasil. Médico Assistente do Centro de Referência em Oftalmologia da UFG - Goiânia (GO) - Brasil e Doutorando em Ciências da Saúde pela UFG - Goiânia (GO) - Brasil.

⁴ Oftalmologista, fellow do Departamento de Retina do CBCO - Goiânia (GO) - Brasil.

⁵ Oftalmologista, fellow do Departamento de Retina do CBCO - Goiânia (GO) - Brasil.

Endereço para correspondência: André Moraes Freitas
 Rua Gonçalves de Carvalho, 255/503 - Porto Alegre (RS)
 CEP 90035-170
 E-mail: andremfreitas@hotmail.com

Recebido para publicação em 04.04.2005
 Versão revisada recebida em 02.10.2005
 Aprovação em 04.11.2005

São relatos de retinopatia associada ao uso de interferon alfa e ribavirina, enquanto poucos estudos evidenciaram alterações retinianas relacionadas ao uso de interferon peguilado.

Descreve-se o caso de um paciente tratado com associação interferon peguilado e ribavirina com quadro oftalmológico compatível com o de retinopatia associada ao interferon.

RELATO DE CASO

Paciente de 55 anos, sexo masculino, branco, procurou espontaneamente o serviço de oftalmologia com queixa de piora da acuidade visual no olho direito há aproximadamente 2 semanas. Portador de hepatite C e submetido a transplante hepático há 26 meses, é usuário de interferon peguilado, ribavirina e ciclosporina desde então e nega hipertensão arterial (pressão arterial normal, aferida após consulta oftalmológica), diabetes mellitus ou qualquer outra doença sistêmica.

Ao exame oftalmológico observou-se acuidade visual corrigida de 20/200 no olho direito e de 20/20 no olho esquerdo. À oftalmoscopia indireta evidenciou-se no olho direito: retina colada, hiperemia do disco óptico com múltiplos exsudatos algodonosos circunjacentes, discreta tortuosidade e dilatação venosa, esparsas hemorragias retinianas e exsudatos algodonosos no pólo posterior e média periferia (Figura 1). O olho esquerdo apresentava alguns exsudatos algodonosos, porém sem outras alterações. À tonometria, medida com tonômetro de Goldman, registraram-se valores de 12 mmHg em ambos os olhos. A biomicroscopia e a motilidade ocular se mostraram normais em ambos os olhos.

Foi suspenso o uso de interferon e o exame oftalmológico, após 4 semanas, revelou melhora na acuidade visual corrigida (olho direito = 20/50 e olho esquerdo = 20/20). A oftalmoscopia indireta e a biomicroscopia de fundus ocular revelaram diminuição importante da quantidade de exsudatos algodonosos, das hemorragias retinianas e da hiperemia de nervo óptico (Figura 2). O paciente relatou melhora acentuada da acuidade visual.

DISCUSSÃO

Uma série de efeitos adversos têm sido associados ao uso de interferon. Há a descrição de reações tóxicas, incluindo efeitos colaterais agudos (febre, calafrios, mialgia, artralgia e cefaléia) e efeitos crônicos, onde prevalece a fadiga. Também foram relatados toxicidade ao sistema nervoso central, sistema hematopoiético, gastrointestinal, renal, cutâneo, musculoesquelético, cardiovascular e endócrino, sem se mencionar toxicidade ocular⁽²⁾.

Em 1990, alguns autores relataram, pela primeira vez, o achado de hemorragias retinianas e exsudatos algodonosos retinianos após a administração endovenosa de interferon⁽¹⁶⁾. Desde 1992, a terapia da hepatite viral com interferon tem sido usada em vários hospitais do Japão, onde há alta prevalência de hepatite C. A partir de 1993, vários casos de toxicidade

ocular foram relatados, sendo a maior parte deles proveniente da literatura japonesa⁽²⁰⁾.

As lesões oculares típicas incluem exsudatos algodonosos e hemorragias retinianas no pólo posterior, particularmente em torno do disco óptico, que podem ou não ser bilaterais. A angiografia revela bloqueio da fluorescência de fundo causada pelas hemorragias retinianas e pelas áreas de não perfusão dos exsudatos algodonosos⁽¹⁷⁻¹⁸⁾.

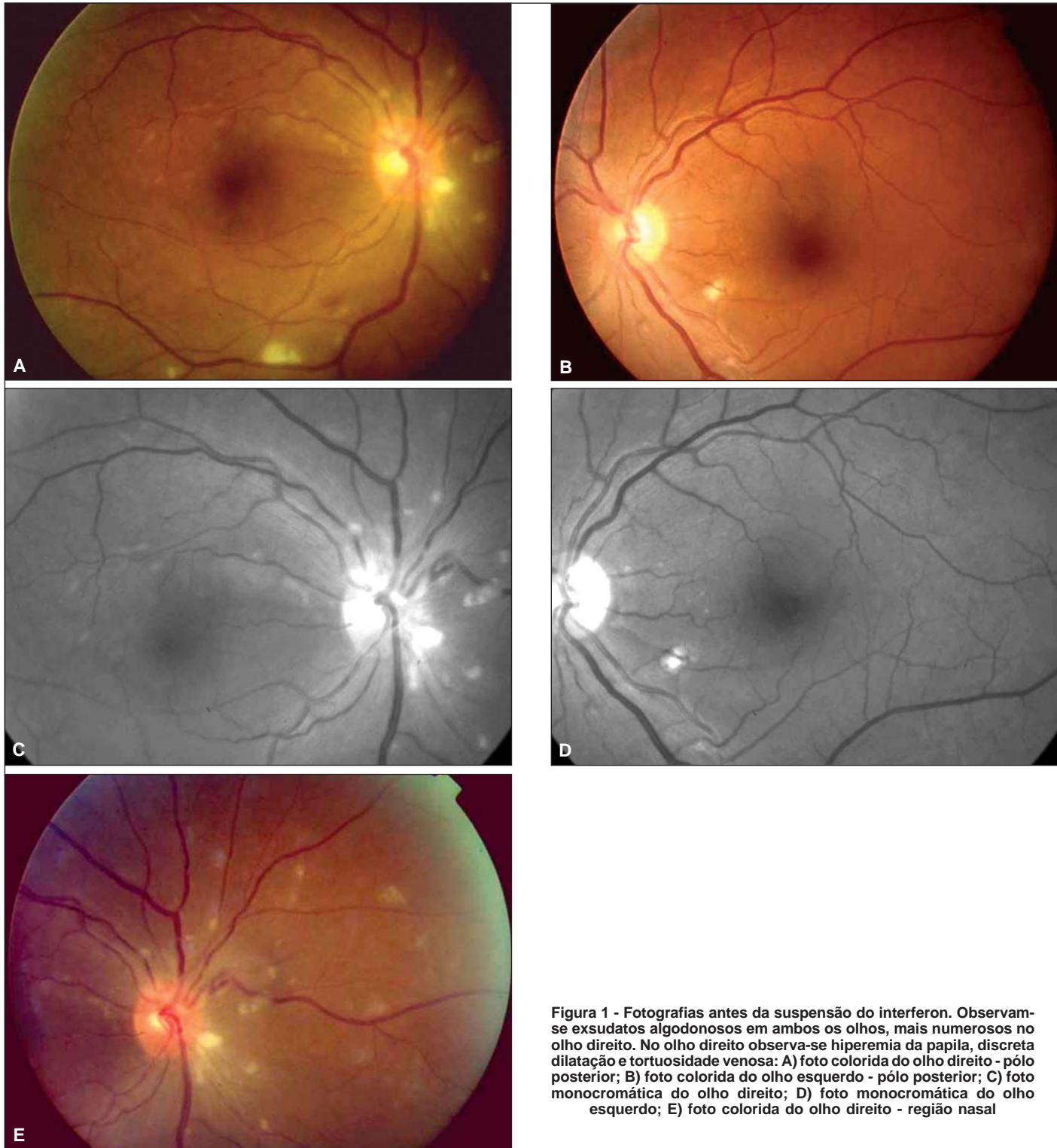
A retinopatia surge aproximadamente duas semanas após o início da terapia, podendo desaparecer espontaneamente durante o tratamento ou rapidamente após a interrupção do mesmo⁽¹⁷⁾. Apesar da retinopatia, as queixas subjetivas dos pacientes acometidos têm sido incomuns e a acuidade visual nem sempre é afetada⁽¹⁸⁾.

Não existe estudo relatando a incidência exata da retinopatia, variando de 18%⁽¹⁹⁾ a 86%⁽²¹⁾, aparentemente dependendo da dose utilizada. A incidência é maior em pacientes com diabetes mellitus. Não há evidências de diferença na incidência de retinopatia entre pacientes em uso de interferon alfa e interferon beta⁽²¹⁾.

Alguns autores relataram pacientes com provável retinopatia pelo vírus da hepatite C⁽²²⁾. Hemorragias retinianas e exsudatos algodonosos foram observados em pacientes com hepatite C crônica sem uso de interferon. Nenhum outro autor relatou retinopatia associada ao vírus da hepatite C, incluindo três estudos prospectivos envolvendo 156 pacientes com hepatite C crônica antes do início do tratamento com interferon. Tais achados talvez sejam explicados pela variabilidade genética do vírus da hepatite C⁽²²⁾. Outros estudos demonstraram a associação entre o vírus da hepatite C e trombose, sugerindo que o vírus possa ter um efeito na ativação do sistema de coagulação⁽²³⁾.

É possível que a patogênese da retinopatia associada ao uso de interferon e ao vírus da hepatite C estejam relacionadas, sendo provável que uma doença vascular retiniana pré-existente, como diabetes ou retinopatia associada ao vírus da hepatite C, predisponham o desenvolvimento de retinopatia associada ao uso de interferon. O depósito de imunocomplexos, disfunção imune e aumento da adesividade de leucócitos ativados na parede vascular têm sido sugeridos na patogênese^(20,24).

Uma nova forma de interferon foi desenvolvida, chamada interferon peguilado ou peginterferon. A pegulação é uma técnica desenvolvida pela indústria de cosméticos e também utilizada na produção de alimentos, que consiste em unir uma molécula de polietilenoglicol à molécula de interferon. Tornando-se maior, o interferon é mais dificilmente metabolizado, o que permite que suas dosagens sanguíneas permaneçam elevadas por um maior tempo. A atividade biológica do interferon permanece qualitativamente inalterada e a sua administração, ao invés de três vezes por semana, passa a ser semanal⁽²⁵⁻²⁶⁾. Um ensaio clínico randomizado aberto de fase 3 que compara o uso de interferon convencional mais ribavirina versus interferon peguilado mais ribavirina⁽²⁷⁾ mostrou um pequeno benefício da combinação utilizando interferon peguilado e ribavirina sobre a combinação interferon convencional e ribavirina⁽²⁷⁻²⁸⁾.



No caso aqui relatado, descreve-se a retinopatia por interferon peguilado, que difere da grande maioria dos casos relatados de retinopatia associada ao uso de interferon alfa ou beta convencionais. Chama também a atenção, neste caso, a manifestação ocular tardia, pois o paciente vinha fazendo uso

da medicação há aproximadamente dois anos antes de desenvolver sintomas. A baixa da acuidade visual do olho direito ocorreu, provavelmente, por má perfusão capilar retiniana na região macular, evidenciada por alguns exsudatos algodonosos no pólo posterior, e também pelo acometimento do nervo

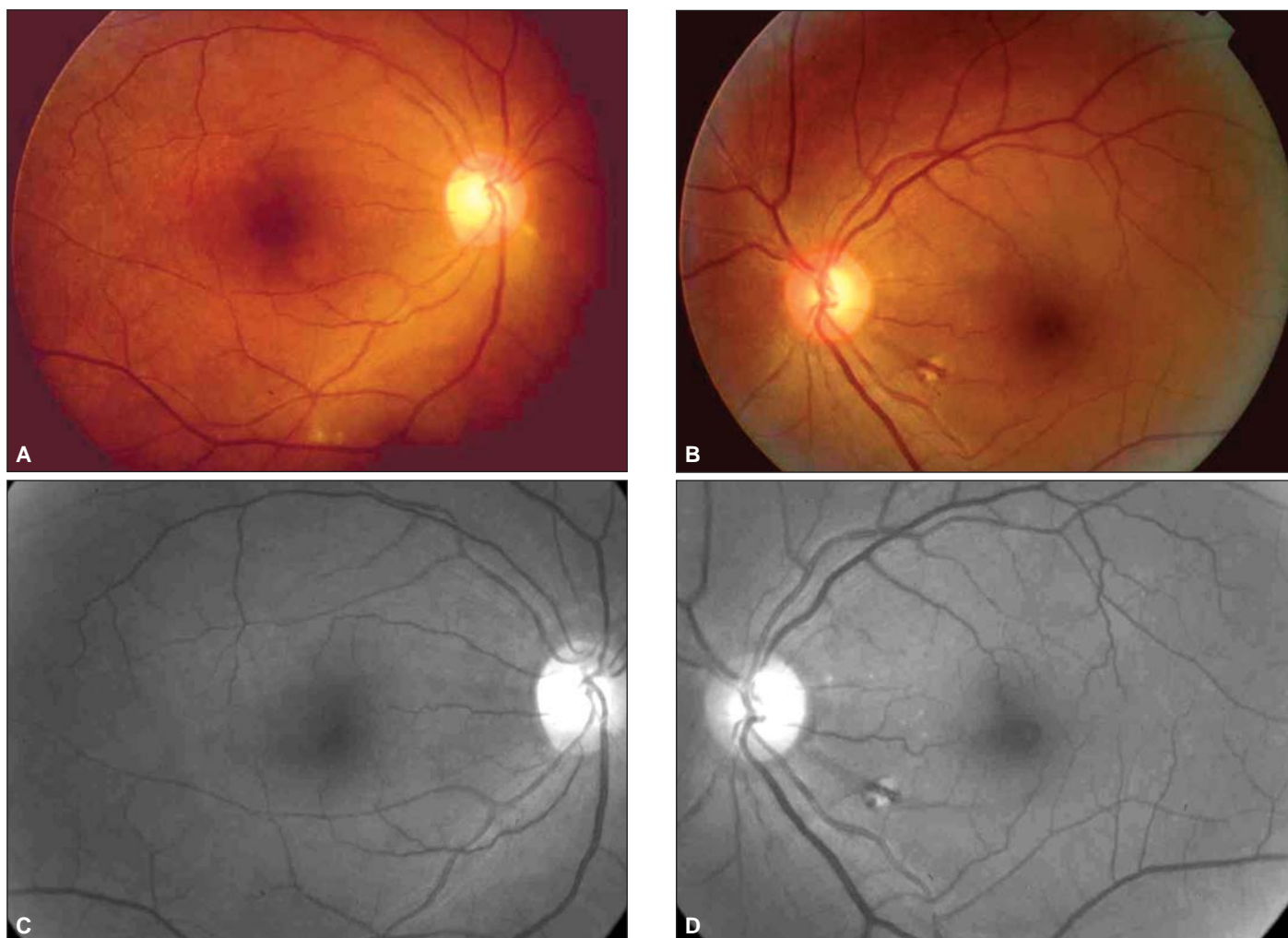


Figura 2 - Fotografias após a suspensão do interferon. Observa-se diminuição importante da quantidade de exsudatos algodonosos e da hiperemia do disco óptico do olho direito: A) foto colorida do olho direito; B) foto colorida do olho esquerdo; C) foto monocromática do olho direito; D) foto monocromática do olho esquerdo

óptico: a retinografia colorida revela hiperemia de disco óptico e borramento do seu bordo superior. Há publicações que relatam acometimento do nervo óptico associado ao quadro de retinopatia⁽¹⁰⁾. Tanto as alterações de pólo posterior quanto do nervo óptico não são evidenciadas nas retinografias tomadas após a suspensão da medicação.

Trabalhos publicados questionam a necessidade de exame oftalmológico de rotina em pacientes assintomáticos em tratamento com interferon⁽²⁹⁾. Por outro lado, existem estudos relatando perda visual grave em alguns pacientes em tratamento com interferon⁽³⁰⁾, sugerindo acompanhamento até que o quadro oftalmológico seja resolvido, pois a retinopatia é um efeito adverso potencialmente grave⁽³¹⁾.

Torna-se necessária a descrição de maior número de casos com observações anatômicas adequadas, na tentativa de correlacionar a manifestação de longo prazo desta medicação em contraposição com a manifestação aguda observada em pacientes em uso de interferon convencional.

ABSTRACT

Interferon is an immunomodulating cytokine used to treat patients with different diseases, such as hepatitis C chronic infection. Pegylated interferon is a new type of interferon, developed to increase the half-life of the drug. Many side effects have been related to its use, including ocular toxicity and retinopathy. The most reported ocular findings are cotton-wool spots and hemorrhages located at the posterior pole and surrounding optic nerve head. We describe one case of pegylated interferon-associated retinopathy with visual loss. The patient had visual acuity improvement four weeks after discontinuation of the medication and the ocular findings became much more subtle.

Keywords: Hepatitis C/drug therapy; Interferon alfa-2a/therapeutic use; Ribavirin/therapeutic use; Drug therapy, combination; Retina/drug effects; Retinitis pigmentosa/etiology; Visual acuity; Case reports [publication type]

REFERÊNCIAS

1. Isaacs A, Lindenmann J. Virus interference. I The interferon. Proc R Soc Lond B Biol Sci. 1957;147(927):258-67.
2. Quesada JR, Rios A, Swanson D, Trown P, Gutterman JU. Antitumor activity of recombinant-derived interferon alpha in metastatic renal cell carcinoma. J Clin Oncol. 1985;3(11):1522-8.
3. Krown SE, Real FX, Krim M, et al. Recombinant leukocyte A interferon in Kaposi's sarcoma. Ann NY Acad Sci. 1984;437:431-8.
4. White CW, Sondheimer HM, Crouch EC, Wilson H, Fan LL. Treatment of pulmonary hemangiomas with recombinant interferon alfa-2a. N Engl J Med. 1989;320(18):1197-200.
5. Miller JW, Stinson WG, Folkman J. Regression of experimental iris neovascularization with systemic alpha-interferon. Ophthalmology. 1993;100(1):9-14.
6. Fung WE. Interferon alpha 2a for treatment of age-related macular degeneration. Am J Ophthalmol. 1991;112(3):349-50.
7. Poliner LS, Tornambe PE, Michelson PE, Heitzmann JG. Interferon alpha-2a for subfoveal neovascularization in age-related macular degeneration. Ophthalmology. 1993;100(9):1417-24. Comment in: Ophthalmology. 1994;101(4):624-5.
8. Sundmacher R, Cantell K, Skoda R, Hallermann C, Neumann-Haefelin D. Human leukocyte and fibroblast interferon in a combination therapy of dendritic keratitis. Albrecht Von Graefes Arch Klin Exp Ophthalmol. 1978;208(4):229-33.
9. Gillies M, Francis I, McCluskey P, Wakefield D. Local interferon alfa-2b for ocular cicatricial pemphigoid. Br J Ophthalmol. 1996;80(10):927.
10. Schulman JA, Liang C, Kooragayala LM, King J. Posterior segment complications in patients with hepatitis C treated with interferon and ribavirin. Ophthalmology. 2003;110(2):437-42.
11. Cheney CP, Chopra S, Graham C. Hepatitis C. Infect Dis Clin North Am. 2000;14(3):633-67.
12. Hepatitis C - global prevalence (update). Wkly Epidemiol Rec. 2000;75(3):18-9.
13. Alves AV, Azevedo APC, Perin C, Ramos GZ, Brandão ABM, Mattos AA, et al. Tratamento de pacientes com hepatite crônica pelo vírus C com interferon-alfa e ribavirina: a experiência da Secretaria de Saúde do Rio Grande do Sul. Arq Gastroenterol. 2003;40(4):227-32.
14. Tu KL, Bowyer J, Schofield K, Harding S. Severe interferon associated retinopathy. Br J Ophthalmol. 2003;87(2):247-8.
15. Quesada JR, Talpaz M, Rios A, Kurzrock R, Gutterman JU. Clinical toxicity of interferons in cancer patients: a review. J Clin Oncol. 1986;4(2):234-43.
16. Ikebe T, Nakatsuka K, Goto M, Sakai Y, Kageyama S. A case of retinopathy induced by intravenous administration of interferon. Folia Ophthalmol Jpn. 1990;41:2291-6.
17. Tokai R, Ikeda T, Miyaura T, Sato K. Interferon-associated retinopathy and cystoid macular edema. Arch Ophthalmol. 2001;119(7):1077-9.
18. Hayasaka S, Fujii M, Yamamoto Y, Noda S, Kurome H, Sasaki M. Retinopathy and subconjunctival haemorrhage in patients with chronic viral hepatitis receiving interferon alfa. Br J Ophthalmol. 1995;79(2):150-2.
19. Takikawa H, Kawakubo H, Yuzawa M. Interferon associated retinopathy induced by interferon. Ganka. 1994;36:189-93.
20. Hayasaka S, Nagaki Y, Matsumoto M, Sato S. Interferon-associated retinopathy. Br J Ophthalmol. 1998;82(3):323-5.
21. Soshi S, Kobayashi F, Obazawa H, Kigasawa K, Shiraishi K, Itakura M, et al. [Evaluation of risk factors of interferon-associated retinopathy in patients with type C chronic active hepatitis]. Nippon Ganka Gakkai Zasshi. 1996;100(1):69-76. Japanese.
22. Abe T, Sakuragi S, Kuramitsu T. Retinopathy associated with hepatitis C virus. Jpn J Clin Ophthalmol (Rinsho Ganka). 1993;47:297-300.
23. Violi F, Ferro D, Basili S, Artini M, Valesini G, Levvero M, et al. Increased rate of thrombin generation in hepatitis C virus cirrhotic patients. Relationship to venous thrombosis. J Invest Med. 1995;43(6):550-4.
24. Sugawara K, Hagiwara M, Okami T. Causative factors of interferon retinopathy. Jpn J Clin Ophthalmol (Rinsho Ganka). 1996;50:385-9.
25. Reddy KR. Development and pharmacokinetics and pharmacodynamics of pegylated interferon alfa-2a (40 kD). Semin Liver Dis. 2004;24 Suppl 2:33-8.
26. Zeuzem S, Welsch C, Herrmann E. Pharmacokinetics of peginterferons. Semin Liver Dis. 2003;23 Suppl 1:23-8.
27. Manns MP, McHutchison JG, Gordon SC, Rustgi VK, Shiffman M, Reindollar R, et al. Peginterferon alfa-2b plus ribavirin compared with interferon alfa-2b plus ribavirin for initial treatment of chronic hepatitis C: a randomized trial. Lancet. 2001;358(9285):958-65. Comment in: J Hepatol. 2003;39(1):136-8.
28. Fried MW, Shiffman ML, Reddy KR, Smith C, Marinos G, Goncalves FL Jr, et al. Peginterferon alfa-2a plus ribavirin for chronic hepatitis C virus infection. N Engl J Med. 2002; 347(13):975-82. Comment in: J Hepatol. 2003; 39(1):136-8; N Engl J Med. 2003;348(3):259-60; author reply 259-60.
29. Cuthbertson FM, Davies M, McKibbin M. Is screening for interferon retinopathy in hepatitis C justified? Br J Ophthalmol. 2004;88(12):1518-20.
30. Hejny C, Sternberg P, Lawson DH, Greiner K, Aaberg TM Jr. Retinopathy associated with high-dose interferon alfa-2b therapy. Am J Ophthalmol. 2001; 131(6):782-7.
31. Willson RA. Visual side effects of pegylated interferon during therapy for chronic hepatitis C infection. J Clin Gastroenterol. 2004;38(8):717-22.

Simpósio Internacional da Sociedade Brasileira de Cirurgia Plástica Ocular

7 a 9 de Setembro de 2006
Costa do Sauípe - BA

INFORMAÇÕES

Tels.: (31) 9192-1660 / 9981-9592

E-mail: dantasrad@uol.com.br

Home-page: www.sbcpo.fmb.unesp.br